抄読会 令和 7 年 5 月 19 日（月）
担当：杉本

Proton Pump Inhibitor-Related Gastric Mucosal Changes.

Gwang Ha Kim. Gut and Liver. 2021. IF 3.4

【要旨】プロトンポンプ阻害薬（PPI）は、消化性潰瘍や胃食道逆流症などの酸関連疾患の治療、および非ステロイド性抗炎症薬による胃十二指腸障害の予防に、世界中で使用されている。PPI は現在使用可能な中で最も強力な胃酸分泌抑制薬であり、その高い有効性と低い毒性により、最も一般的に処方される薬剤クラスの一つである。一方、PPI の長期使用は、壁細胞の腺腔内への突出、胃底腺の嚢胞状拡張、ならびに表層粘膜上皮の過形成といった組織学的変化を引き起こす。これらの変化は、内視鏡検査において、胃底腺ポリープ、過形成性ポリープ、白色で扁平に隆起した多発病変、敷石状粘膜、黒色斑点などとして認められる。臨床医は、PPI を長期かつ慢性的に使用している場合の内視鏡所見を理解しておく必要がある。また、内視鏡所見から長期 PPI 使用者を同定することも重要である。近年、PPI よりも強力に胃酸分泌を抑制する新たな酸分泌抑制薬であるカリウム競合型アシッドブロッカー（P-CAB）が臨床導入され、PPI あるいは P-CAB を使用している患者におけるこれらの胃粘膜病変について、その組織学的変化との関連性や臨床的意義を明らかにするため、長期的かつ前向きな研究が必要である。

Take Home Messages

- PPI の長期使用は、胃粘膜に特徴的な組織・内視鏡変化を起こす。
- 内視鏡所見から PPI の使用歴を推測できる可能性がある。
- PPI より強力な P−CAB も登場しており、長期影響の評価が必要。

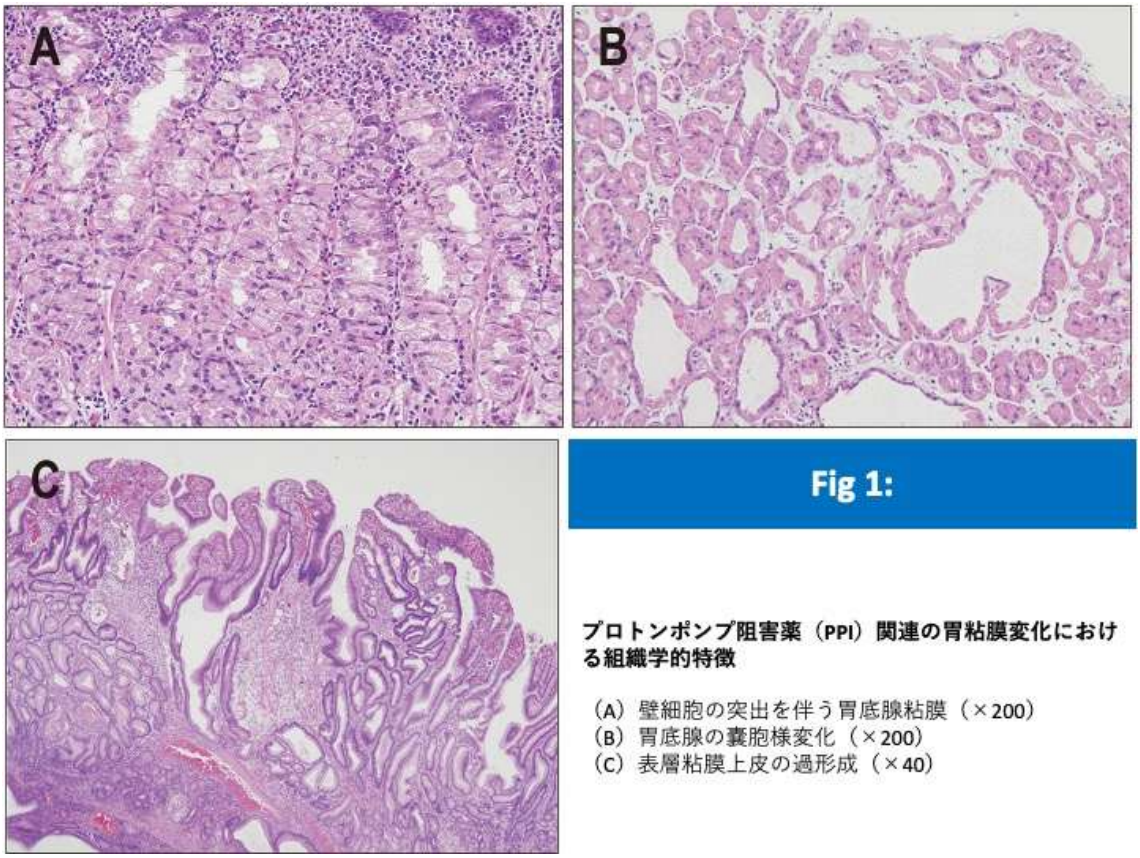

Fig 1:

プロトンポンプ阻害薬（PPI）関連の胃粘膜変化における組織学的特徴

（A）壁細胞の突出を伴う胃底腺粘膜（×200）
（B）胃底腺の嚢胞様変化（×200）
（C）表層粘膜上皮の過形成（×40）

Fig2. プロトンポンプ阻害薬（PPI）関連の胃粘膜変化における内視鏡所見

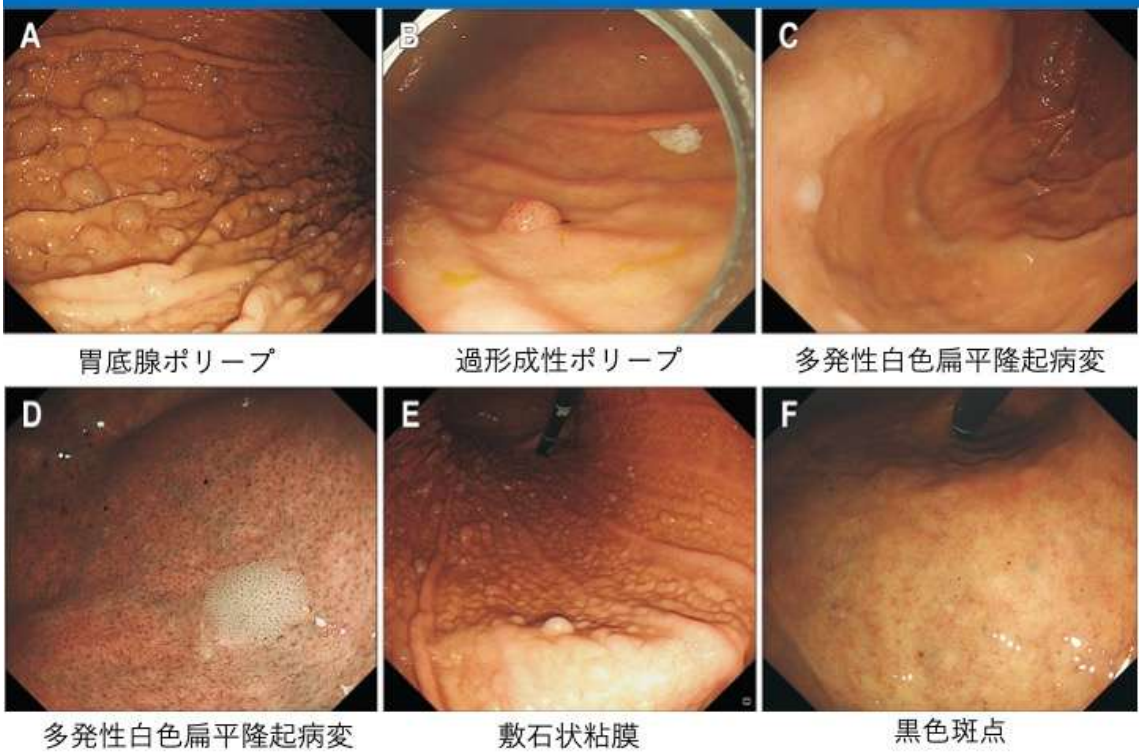

胃底腺ポリープ　過形成性ポリープ　多発性白色扁平隆起病変

多発性白色扁平隆起病変　敷石状粘膜　黒色斑点

Fig3. PPI関連胃粘膜変化の推定メカニズム

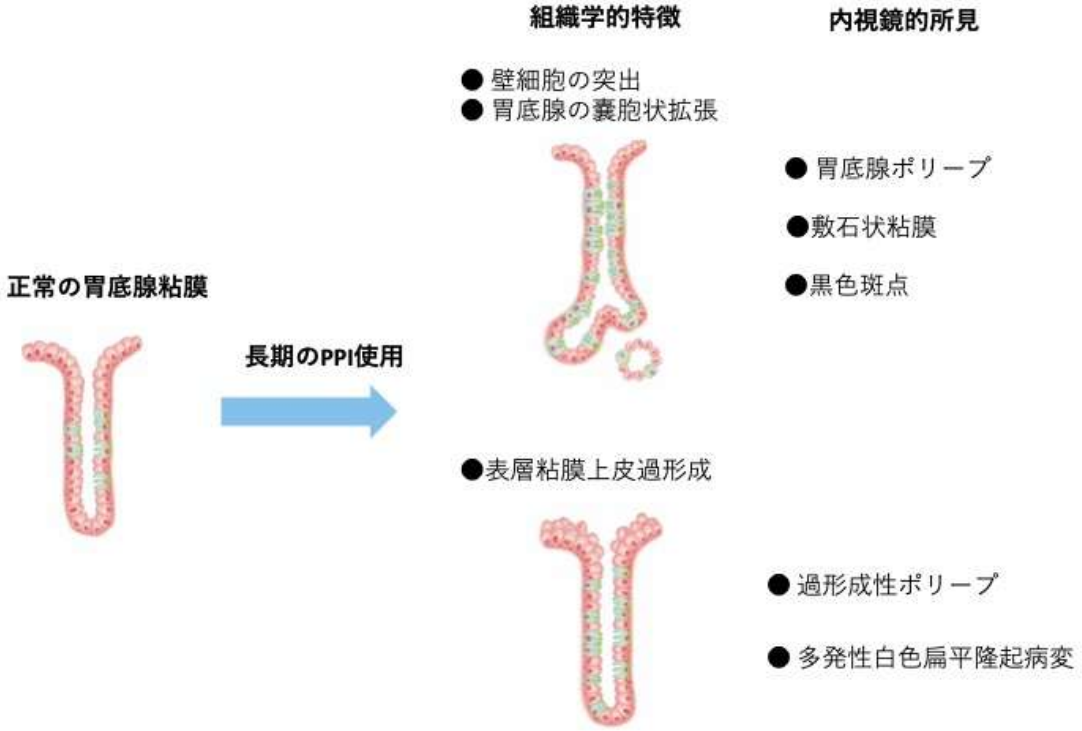

Table PPI関連の胃粘膜変化のまとめ

内視鏡所見	発生頻度（%）	関連する組織学的所見	他のリスク因子
胃底腺ポリープ	9–36	壁細胞の突出、胃底腺の嚢胞状拡張	ピロリ菌陰性、萎縮性胃炎なし、女性
過形成性ポリープ	8.9	表層粘膜上皮過形成	ピロリ菌感染
多発性白色扁平隆起病変	14.3–26.3	表層粘膜上皮過形成	ピロリ除菌、萎縮性胃炎、女性、高齢
敷石状粘膜	9.1–35.1	壁細胞の突出、胃底腺の嚢胞状拡張	萎縮性胃炎なし、男性、高齢、糖尿病
黒色斑点	0.2–6.2	胃底腺嚢胞内の褐色物質	ピロリ除菌、低BMI